

Elevación de seno transcrestal con implantes cortos *versus* elevación de seno convencional con ventana lateral

Estudio retrospectivo comparativo a boca partida

La rehabilitación del maxilar superior posterior mediante implantes dentales se ha visto condicionada clásicamente por la neumatización excesiva del seno maxilar al perderse los dientes relacionados con el mismo (dientes antrales) (1, 2). En estos casos, se pierde gran parte de la altura del reborde óseo residual generándose atrofas verticales, que pueden limitar, de forma importante, la inserción de implantes de manera directa (3-5).

Esta ocupación del seno de la cresta residual adyacente es diferente en función del diente a extraer, la pérdida ósea asociada a ese diente y la presencia, o no, de comunicación de la potencial infección odontogena con el seno. Aun así, es frecuente que la mayor pérdida en altura derivada del proceso de neumatización del

seno post-extracción sea para el segundo molar o cuando se realiza la extracción del primer y segundo molar simultáneamente (6). Cuando los dientes se han perdido y el seno ha ocupado gran parte del volumen óseo residual de la zona del maxilar superior en su zona posterior, clásicamente, se realizaba una técnica de elevación de seno por abordaje lateral para, mediante un injerto óseo compuesto por diferentes materiales (hueso autólogo, biomaterial o mezcla de ambos generalmente), volver a recuperar la altura de cresta ausente y poder insertar los implantes dentales posteriormente o en el mismo procedimiento, siempre que existiese un volumen óseo residual que permitiese que los implantes quedaran estables (7-9).

Posteriormente, comienzan a surgir en la Implantología soluciones para las atrofas en altura, tales



DR. EDUARDO ANITUA
DDS, MD, PhD

Private practice in oral implantology, Eduardo Anitua Institute, Vitoria (España).
Clinical researcher, Eduardo Anitua Foundation, Vitoria (España).
University Institute for Regenerative Medicine and Oral Implantology - UIRMI (UPV/EHU-Fundación Eduardo Anitua), Vitoria (España).

«Como en muchas otras disciplinas de la Medicina la elevación de seno por abordaje lateral y la elevación de seno transcrestal coexisten en algunos pacientes, al integrarse nuevos procedimientos en cirugía oral, conviviendo con los convencionales»

54



como los implantes cortos, extracortos y actualmente también los ultracortos, que hacen que sea posible insertar los implantes de forma directa en volúmenes de hueso muy reducidos (alturas residuales en torno a los 5 mm), donde clásicamente se hubiese llevado a cabo una elevación de seno (10-13).

Estos implantes permiten, por lo tanto, la inserción sin técnicas accesorias en una única cirugía y con un procedimiento menos traumático para el paciente, a la vez que más predecible, al englobarse un menor número de factores quirúrgicos que pueden generar efecto negativo en el proceso (cicatrización, integración del injerto, dehiscencia y exposición del injerto, perforación de la membrana de Schneider, obstrucción del seno, etc.) (12, 13).

Aún así, existen hoy en día situaciones en las que la inserción de un implante corto o extra-corto no es posible de forma directa, cuando existe un volumen óseo residual por debajo de los 5 mm, existiendo en estos casos una nueva alternativa terapéutica a la elevación de seno convencional que es la elevación de seno transcrestal (14-15).

En esta técnica se accede a través de la cresta mediante la confección de un neoalveolo generado por fresado al seno maxilar despegándose la membrana desde este neoalveolo e insertándose el implante corto o extra-corto con o sin injerto asociado (en función del volumen en altura que se pretende ganar) (14-15).

Este procedimiento, con numerosas modificaciones en cuanto a su secuencia de fresado, tipo de fresas y tipos de injertos a utilizar, se encuentra implantada con éxito entre las técnicas quirúrgicas para el abordaje del maxilar

superior posterior con déficit de altura. Como en muchas otras disciplinas de la Medicina, estos dos procedimientos (elevación de seno por abordaje lateral y elevación de seno transcrestal) coexisten en algunos pacientes. Esto es debido principalmente a la incorporación de la nueva variación del procedimiento en un paciente en el que, previamente, se había realizado el procedimiento anterior, debido a que en el primer abordaje la técnica más novedosa aún no se encontraba presente (16, 17).

Ya que ambas técnicas quirúrgicas siguen hoy en día en pleno auge, aunque las indicaciones para cada una de ellas han evolucionado en el tiempo, quedando la elevación convencional únicamente indicada hoy en día en aquellos casos de 1-2 mm de volumen óseo residual (donde es muy complejo estabilizar un implante corto por elevación transcrestal), creemos útil poder comparar la evolución de ambos procedimientos en el tiempo, a ser posible en un mismo paciente, donde el resto de variables que puedan afectar al seguimiento sean iguales, y, por lo tanto, la comparación sea más útil. Por ello, hemos realizado un análisis retrospectivo de pacientes en los que se han realizado los dos procedimientos, uno en cada cuadrante superior y ver la evolución en el tiempo de los implantes insertados en cada caso. Con esta idea en mente, hemos llevado a cabo un estudio retrospectivo que evaluase estos factores, y que se detallan a continuación.

MATERIAL Y MÉTODO

Fueron reclutados de forma retrospectiva pacientes en los que se hubiesen realizado ambas

«Los implantes cortos, extracortos y, actualmente también los ultracortos, hacen que sea posible insertar los implantes de forma directa en volúmenes de hueso muy reducidos»

técnicas de abordaje de seno maxilar: elevación convencional o la inserción de implantes cortos y extra-cortos mediante elevación transcrestal, desde enero de 2010 en adelante. Todos los pacientes fueron estudiados antes de la inserción de los implantes mediante modelos diagnósticos, exploración intraoral y realización de un TAC dental (Cone-beam) analizado posteriormente mediante un software específico (BTI-Scan II).

Antes de la inserción de los implantes se utilizó una premedicación antibiótica consistente en amoxicilina 2 gr vía oral una hora antes de la intervención y paracetamol 1 gramo vía oral (como analgésico). Posteriormente, los pacientes prosiguieron con un tratamiento de amoxicilina 500-750 mg vía oral cada 8 horas (según peso) durante 5 días.

Los implantes y la elevación de seno por abordaje lateral fueron colocados por un mismo cirujano. La ventana de acceso lateral se realizó, en todos los casos, con el

bisturí ultrasónico. Los implantes fueron colocados mediante la técnica de fresado biológico, a bajas revoluciones, sin irrigación en ambas situaciones (13-15). El fresado final de la cortical sinusal se realiza con la fresa de corte frontal (ideada para esta técnica) que nos permite la retirada del suelo del seno maxilar sin dañar la membrana de Schneider (13-14). Una vez la membrana es accesible mediante la perforación crestal se despega y se inserta el implante con el motor quirúrgico fijado a 25 Ncm y 25 rpm, finalizando la inserción del implante con la llave dinamométrica.

«Hoy en día, los procedimientos, tanto quirúrgicos como restauradores, se enfocan a conseguir la resolución del problema con técnicas menos invasivas y más predecibles»

Los pacientes acuden cada 6 meses a la realización de radiografías panorámicas de control y sobre estas radiografías se realizan las mediciones necesarias para comprobar la estabilidad y pérdida ósea crestal de los implantes. Una vez obtenida la radiografía en formato digital es calibrada mediante un software específico (Sidexis measure)

a través de una longitud conocida en la radiografía, como es el implante dental. Una vez introducimos la medida de calibración, el programa informático realiza un cálculo basado en esta medida para eliminar la magnificación, pudiendo realizar mediciones lineales exentas de este error. Los datos fueron recolectados en un cuaderno de recogida de datos por un examinador independiente.

El implante fue la unidad de análisis para la estadística descriptiva en cuanto a la localización, dimensiones del implante, y mediciones radiográficas. La variable principal fue la supervivencia del implante y como variables secundarias se registraron la pérdida ósea mesial y distal.

Fue realizado un test de Shapiro-Wilk sobre los datos obtenidos para constatar la distribución normal de la muestra.

Las variables cualitativas se describieron mediante un análisis de frecuencias. Las variables cuantitativas se describieron mediante la media y la desviación estándar. La supervivencia de los implantes se calculó mediante el método de Kaplan-Meier. Los datos fueron analizados con SPSS v15.0 para windows (SPSS Inc., Chicago, IL, USA).

RESULTADOS

Fueron reclutados 10 pacientes en los que se realizaron los dos procedimientos quirúrgicos (elevación de seno y elevación transcrestal). En total se insertaron 11 implantes en las zonas de elevación de seno convencional y 13 implantes mediante la técnica de elevación crestal. Seis de los diez pacientes fueron mujeres con una media de edad de 72 (+/- 4,1 años). Cinco de los diez pacientes presentaban hipertensión arterial

en tratamiento farmacológico y un paciente era diabético. Ninguno de los pacientes eran fumadores.

En los pacientes en los que se realizó elevación de seno, el diámetro de implante más frecuente insertado fue de 4,5 y 5 mm (30% respectivamente), seguido de 5,5 (20%), con un rango desde 3,3 hasta 5,5 mm. En cuanto a la longitud de los implantes de este grupo, el 50% de los implantes fue de 10 mm de longitud con rango entre 7,5 y 11,5 milímetros.

En el caso de la elevación transcrestal el diámetro de implante más frecuente fue de 5 mm (25%), seguido de 4,25 y 4,5 mm (16,6% respectivamente) con un rango de entre 3, 3 y 6 mm. En este grupo la longitud más frecuente fue 5,5 mm (41,6%), seguida de 7,5 mm (25%) con un rango entre 5,5 y 8,5 mm. La media de altura ósea residual en la zona de elevación de seno fue de 2,01 mm (+/- 0,70) y la media de altura ósea residual en la zona de elevación transalveolar con implante corto o extra-corto fue de 4,13 mm (+/- 0,58).

La media de seguimiento de los implantes desde la carga estudiados

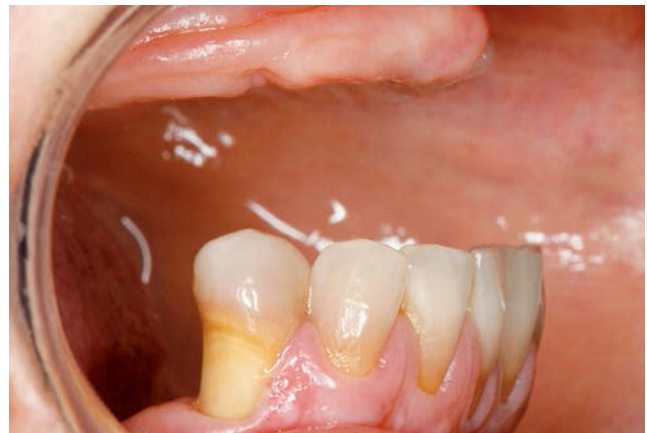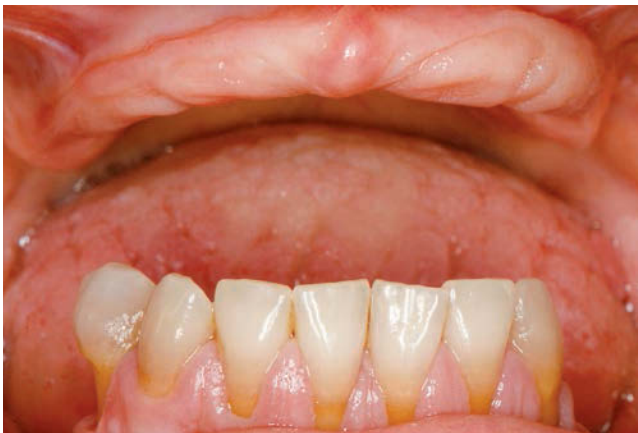fue de 10 años (+/- 1,5 años). Todos los implantes fueron rehabilitados en dos fases y todos ellos fueron ferulizados a otros implantes en la rehabilitación.

Las prótesis colocadas sobre los implantes fueron atornilladas mediante transepitelial en el 100% de los casos. La pérdida ósea mesial de los implantes estudiados al final del tiempo de seguimiento fue de 0,40 mm en la zona mesial (+/- 0,33) y 0,45 mm en la zona distal (+/- 0,54) para los implantes situados en las elevaciones tradicionales.

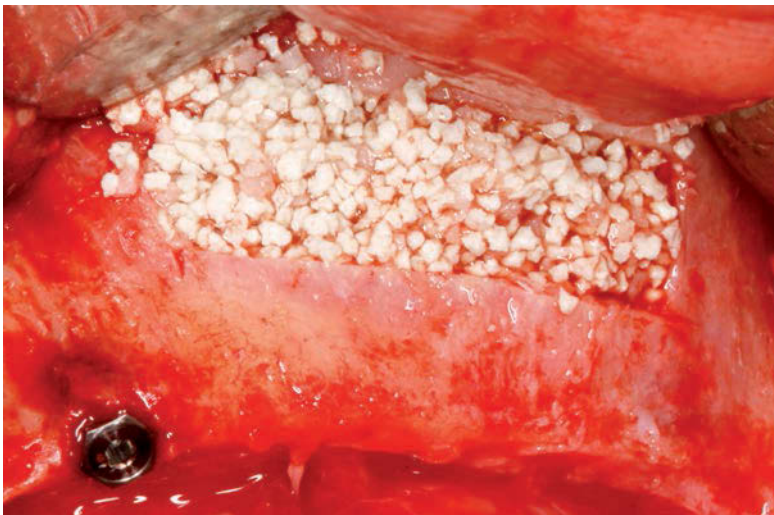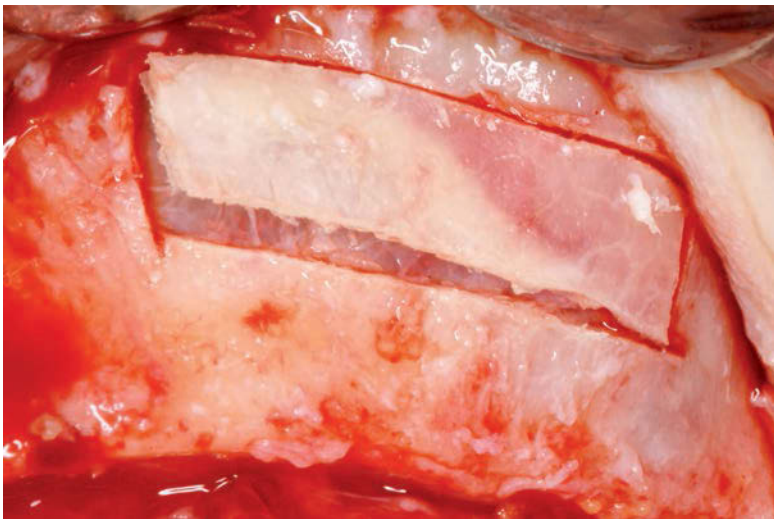
Para los implantes insertados en la elevación transcrestal la pérdida ósea mesial de los implantes estudiados al final del tiempo de seguimiento fue de 0,44 mm en la zona mesial (+/- 0,33) y 0,40 mm en la zona distal (+/- 0,35). No existieron diferencias estadísticamente significativas entre las pérdidas óseas medias de ambas técnicas ($p=0,121$).

En ninguna de las dos situaciones se registraron fracasos en los implantes estudiados. En las **Figuras 1-14** se muestra uno de los casos incluidos en el estudio.

58



Figuras 1 y 2. Imágenes iniciales de la paciente. Sin las prótesis se observa la discrepancia en altura entre los dos maxilares.



60

Figuras 3 y 4. Área de la elevación de seno, tras el abordaje mediante ventana lateral.

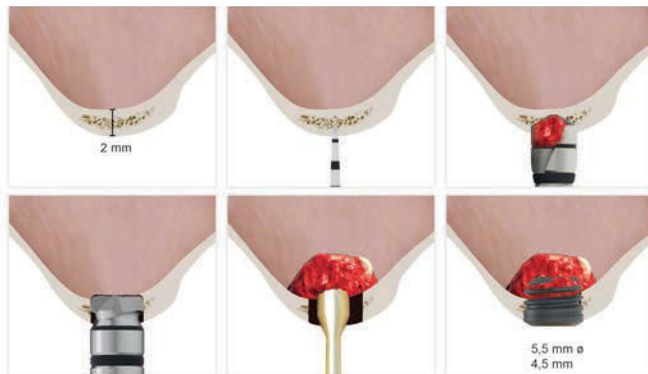

Figura 5. Esquema del abordaje mediante elevación transcrestal donde se utiliza la fresa de corte frontal para generar el abordaje al seno desde la cresta residual y se coloca el injerto y el implante.

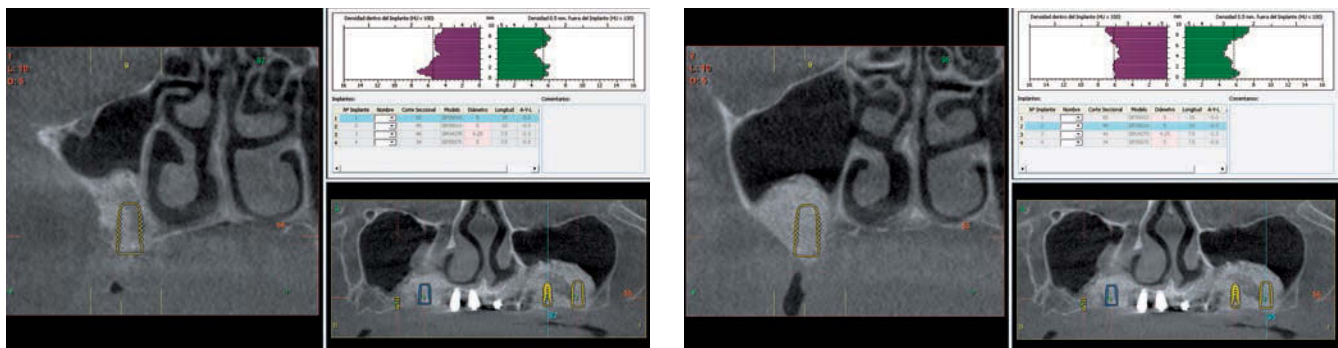
DISCUSIÓN

En Implantología, las técnicas quirúrgicas que nos permiten el abordaje de sectores posteriores edéntulos han ido evolucionando desde el inicio hasta la actualidad. Cada vez, los procedimientos, tanto quirúrgicos como restauradores, se enfocan a conseguir la resolución del problema con técnicas menos invasivas y más predecibles.

«La elevación por abordaje lateral sigue siendo una técnica a tener en cuenta y presenta sus indicaciones»

Fruto de esta incesante búsqueda, llegaron los implantes cortos y extracortos y se realizó la modificación de la técnica de elevación de seno convencional hasta lograr la actual de elevación crestal. Desde la descripción de la técnica de elevación de seno convencional (ventana lateral) por Tatum en el año 1986 (18-20) se ha utilizado este procedimiento para la rehabilitación de sectores posteriores maxilares con atrofia vertical con tasas de éxito elevadas situándose actualmente en torno al 98% con seguimientos a largo plazo (mayores de 15 años) (18-20).

En cuanto a la elevación crestal, las cifras de supervivencia de los



Figuras 6 y 7. Cortes de planificación del segundo cuadrante tras la elevación de seno lateral, antes de insertar los implantes.

«Uno de los puntos más complejos para la técnica de elevación transcrestal es lograr la estabilidad inicial del implante»

En contraposición, uno de los puntos más complejos para la técnica de elevación transcrestal es lograr la estabilidad inicial del implante, principalmente por el escaso volumen óseo residual que existe en estas localizaciones. Debido a este reto de consecución de estabilidad primaria es de vital importancia emplear una secuencia correcta de fresado adecuada a la calidad ósea del lecho receptor y la morfología del implante a insertar (14, 15). Si logramos la estabilidad buscada, a pesar de que el torque sea bajo, podemos obtener el éxito del tratamiento si se realiza la inserción del implante de forma conservadora sin dañar el lecho óseo.

Revisiones sistemáticas y estudios prospectivos sobre el torque de inserción de los implantes dentales a diferentes torques no encuentran diferencias estadísticamente significativas entre torques altos o bajos de inserción en la supervivencia del implante ni en la pérdida ósea crestral del mismo (24-27).

En el presente estudio, no se han encontrado diferencias en la supervivencia de los implantes insertados con las dos técnicas

implantes se sitúa entre un 89% y un 100% (12-15, 21). En ambos casos, la principal diferencia entre ambos tipos de procedimientos es la invasividad de la técnica, que es mayor para el abordaje lateral, así como la posibilidad de que se produzcan complicaciones que también es más alta (perforación de la membrana de Schneider, problemas en el drenaje del seno o fallo en la integración del injerto). Cuando en la elevación convencional se dan este tipo de complicaciones se produce una disminución en la supervivencia de los implantes insertados hasta tasas del 88,6% (22, 23).



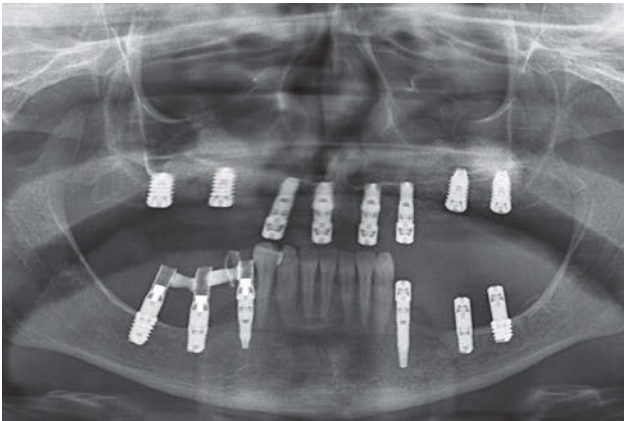

Figura 8. Radiografía tras la inserción de los implantes en el segundo cuadrante, una vez consolidada la elevación crestal, así como tras la inserción de los implantes del primer cuadrante mediante elevación crestal.

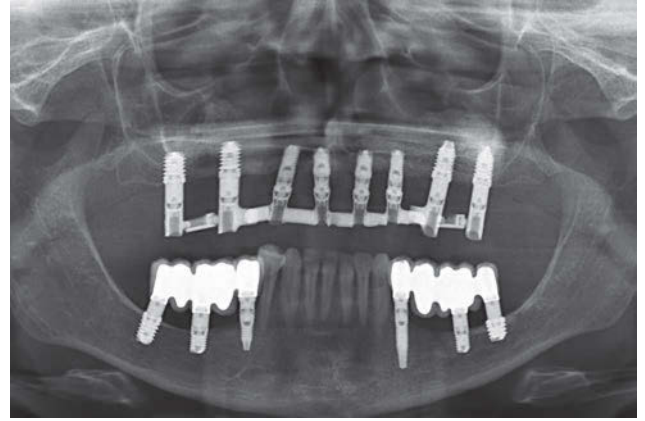


Figura 9. Radiografía panorámica con la confección de la prótesis de carga progresiva para iniciar la transmisión de carga oclusal a los implantes.

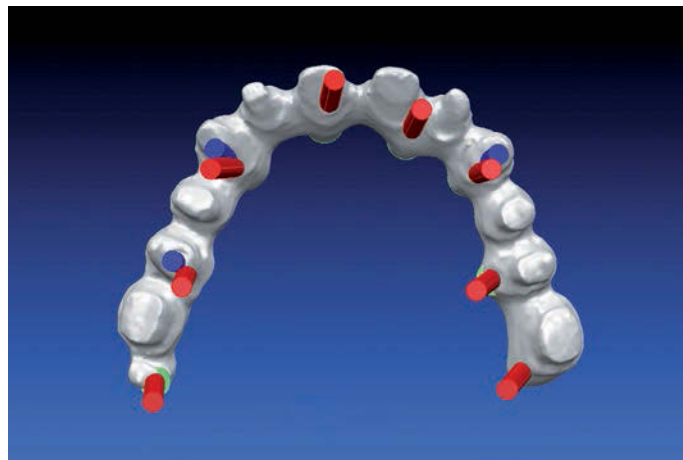
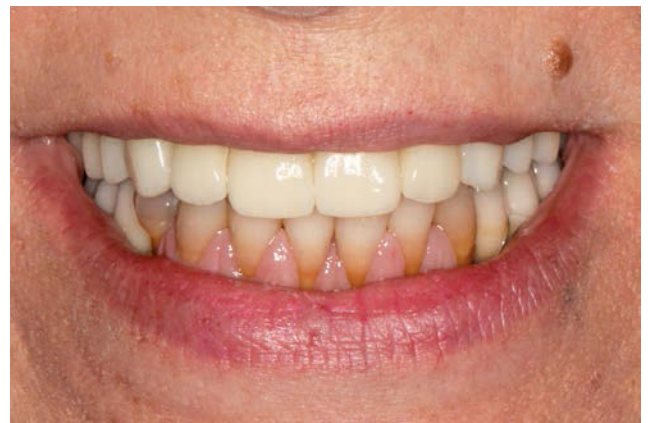
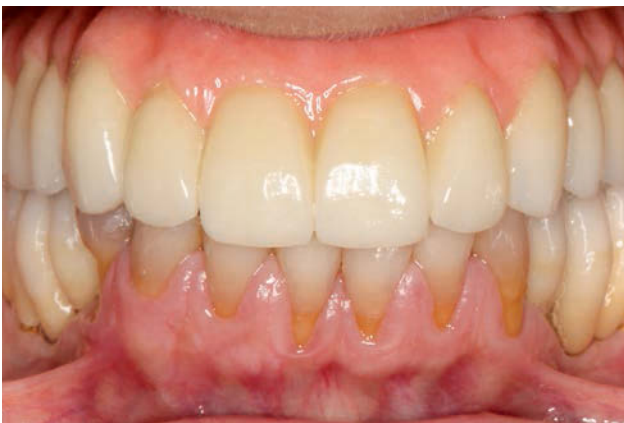
Figura 10. Imagen del diseño por CAD-CAM de la prótesis definitiva superior.



Figuras 11 y 12. Imágenes finales de la paciente con las prótesis recién colocadas.

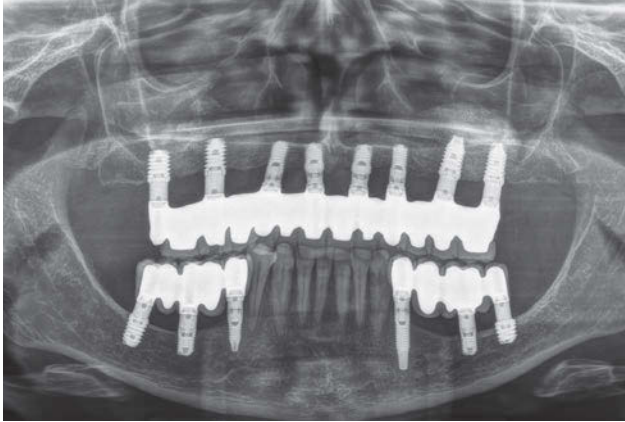


Figura 13. Radiografía panorámica en el momento de la colocación de la prótesis definitiva.

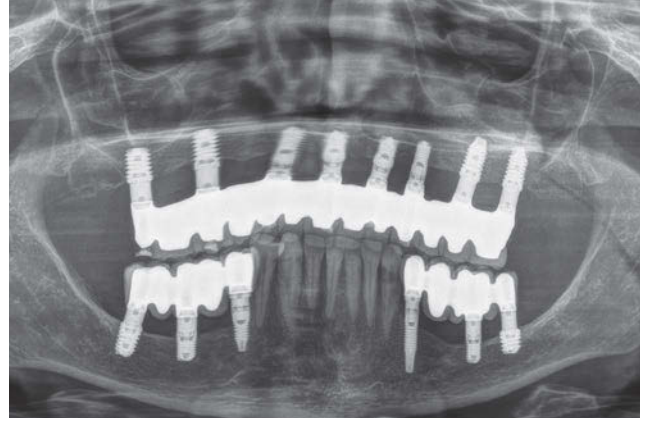


Figura 14. Radiografía panorámica a los 10 años de seguimiento. Podemos observar la estabilidad de los tratamientos llevados a cabo, tanto en la elevación crestal como en la elevación por abordaje lateral.

quirúrgicas, por lo que podemos considerarlas como seguras y predecibles, debiendo tener en consideración la planificación de cada caso para poder seleccionar el mejor abordaje.

CONCLUSIONES

Ambos tipos de abordaje son suficientemente seguros y predecibles como para ser tomados

en consideración aunque, si es posible, se reducirá el número de cirugías y la morbilidad de las mismas para generar una mejor evolución de los pacientes.

Debemos tener en cuenta que, actualmente, las técnicas como los implantes cortos y la elevación crestal son de elección, pero que la elevación por abordaje lateral sigue siendo una técnica a tener en cuenta y presenta sus indicaciones. ●

BIBLIOGRAFÍA

1. BHALLA N, DYM H. Update on Maxillary Sinus Augmentation. Dent Clin North Am. 2021 Jan; 65 (1): 197-210.
2. MOHAN N, WOLF J, DYM H. Maxillary sinus augmentation. Dent Clin North Am. 2015 Apr; 59 (2): 375-88.
3. DANESH-SANI SA, LOOMER PM, WALLACE SS. A comprehensive clinical review of maxillary sinus floor elevation: anatomy, techniques, biomaterials and complications. Br J Oral Maxillofac Surg. 2016 Sep; 54 (7): 724-30.
4. SILVA LD, DE LIMA VN, FAVERANI LP, DE MENDONÇA MR, OKAMOTO R, PELLIZZER EP. Maxillary sinus lift