

Implantes cortos y extra-cortos como alternativa a la elevación de seno convencional. Estudio retrospectivo.

Short and extra-short implants as an alternative to conventional sinus lift. A retrospective study

■ Eduardo Anitua

Private practice in oral
implantology, Eduardo Anitua
Foundation, Vitoria, Spain.
Clinical researcher, Eduardo Anitua
Foundation, Vitoria, Spain.
University Institute for Regenerative
Medicine and Oral Implantology
-UIRMI (UPV/EHU-Fundación
Eduardo Anitua), Vitoria, Spain.

◆ Contacto

Dr. Eduardo Anitua
Eduardo Anitua Foundation
C/ Jose María Cagigal 19
01007 Vitoria, Spain
Tel. 34 945160653
eduardoanitua@eduardoanitua.com

Desde su aparición, los implantes cortos han mostrado tasas de supervivencia cada vez mayores, pudiéndose equiparar actualmente a las tasas de supervivencia de los implantes de longitud “convencional”. Además, estos implantes, cuando se insertan en sectores posteriores edéntulos con reabsorción vertical elevada presentan menor tasa de complicaciones quirúrgicas y protésicas y menor pérdida ósea marginal, por lo que son una alternativa predecible a los procedimientos de aumento óseo y posterior inserción de implantes.

Introducción

Los implantes dentales son una técnica de rutina en el consultorio odontológico, empleándose en infinidad de situaciones para el abordaje de edentulismos parciales y/o totales, con tasas de éxito elevadas. Desde su aparición, los implantes cortos han mostrado tasas de supervivencia cada vez mayores, pudiéndose equiparar actualmente a las tasas de supervivencia de los implantes de longitud “convencional”¹⁻³. Además, estos implantes, cuando se insertan en sectores posteriores edéntulos con reabsorción vertical elevada presentan menor tasa de complicaciones quirúrgicas y protésicas y menor pérdida ósea marginal, por lo que son una alternativa prede-

cible a los procedimientos de aumento óseo y posterior inserción de implantes¹. Desde la descripción de la técnica de elevación de seno convencional (ventana lateral) por Tatum en el año 1986⁴, se ha utilizado este procedimiento para la rehabilitación de sectores posteriores maxilares con atrofia vertical con tasas de éxito elevadas situándose actualmente entorno al 98% con seguimientos a largo plazo (mayores de 15 años)^{5,6}. No obstante, esta técnica puede causar la perforación de la membrana de Schneider, y aunque hoy ya no es una exclusión para la inserción de los implantes en la misma cirugía (en función de la extensión de la perforación y el caso) cuando esta perforación sucede, las tasas de éxito de los implantes insertados en esas zonas disminuye hasta el 88,6%⁶. Con el fin de realizar técnicas quirúrgicas mínimamente invasivas para estas zonas maxilares posteriores atróficas nace la elevación de seno transcrestal en el año 1994⁷. Esta técnica fue descrita como una alternativa a la técnica de abordaje lateral donde se introducen a través de la cresta osteotomos que empujan la membrana de Schneider y crean a la vez el neoalveolo para el nuevo implante. Presenta mejoras frente a la técnica convencional (menor agresividad, mejor post-operatorio, acceso único para la elevación y la inserción del implante y reducción del tiempo quirúrgico⁸). Posteriormente ha sufrido modificaciones sobre la técnica inicial propuesta creándose dispositivos para simplificarla y disminuir los riesgos de perforación de la membrana, situándose actualmente la supervivencia de los implantes insertados mediante este abordaje entorno al 93%⁸⁻¹¹. Aún así, hoy en día buscamos cada vez técnicas quirúrgicas más sencillas, más predecibles y con un menor impacto en la salud y recuperación del paciente. Por ello, los implantes cor-

tos y extra-cortos son una opción cada vez más empleada con el fin de evitar cirugías agresivas y con alta morbilidad, siendo también una alternativa para la rehabilitación del maxilar posterior atrófico en altura, evitando la realización de técnicas de elevación de seno en casos donde la altura ósea residual lo permita^{12,13}.

En este trabajo, mostramos una alternativa a la realización de elevación de seno (lateral o transcrestal) en el maxilar posterior atrófico mediante el uso de implantes cortos y extra-cortos.

Materiales y métodos

Fueron incluidos en el estudio pacientes consecutivos seleccionados de forma retrospectiva tratados en un centro clínico privado (Vitoria, España) tratados en el año 2010 y 2011 con el fin de lograr un periodo de seguimiento elevado tras la carga, que cumplieran los siguientes criterios de inclusión:

- Mayores de 18 años.
- Atrofia vertical del maxilar superior con una cresta alveolar residual que presentase como mínimo 5 mm de altura en alguno de sus puntos.
- Inserción de implantes extra-cortos 5,5 y 6,5 mm sin elevación de seno.

Todos los datos fueron recolectados en un cuaderno de recogida de datos para su posterior análisis estadístico siendo las principales variables del estudio: la pérdida ósea crestal y la supervivencia de los implantes.

Protocolo quirúrgico

Todos los pacientes fueron estudiados antes de la inserción de los implantes mediante modelos diagnósticos, exploración intraoral y realización de un TAC dental (Cone-beam) analizado posteriormente mediante un software específico (BTI-Scan II).

Los implantes se insertan mediante fresado biológico a bajas revoluciones^{12,14}, recolectándose todo el hueso particulado obtenido con el procedimiento y se conserva en Endoret (PRGF) (fracción 2 sin activar) por si fuese necesario lograr crecimiento apical en alguno de los puntos de la inserción del implante.

Tras la cirugía, toda la zona intervenida se cubre con membranas de fibrina (Endoret (PRGF) fracción 1 activada y retraída) y se realiza una sutura con monofilamento de 5/0 no reabsorbible para conseguir un cierre primario.

La sutura se retira a los 10 días y posteriormente a los 4 meses se inicia la carga progresiva de los implantes con prótesis terapéuticas y finalmente la prótesis definitiva a los 6 meses.

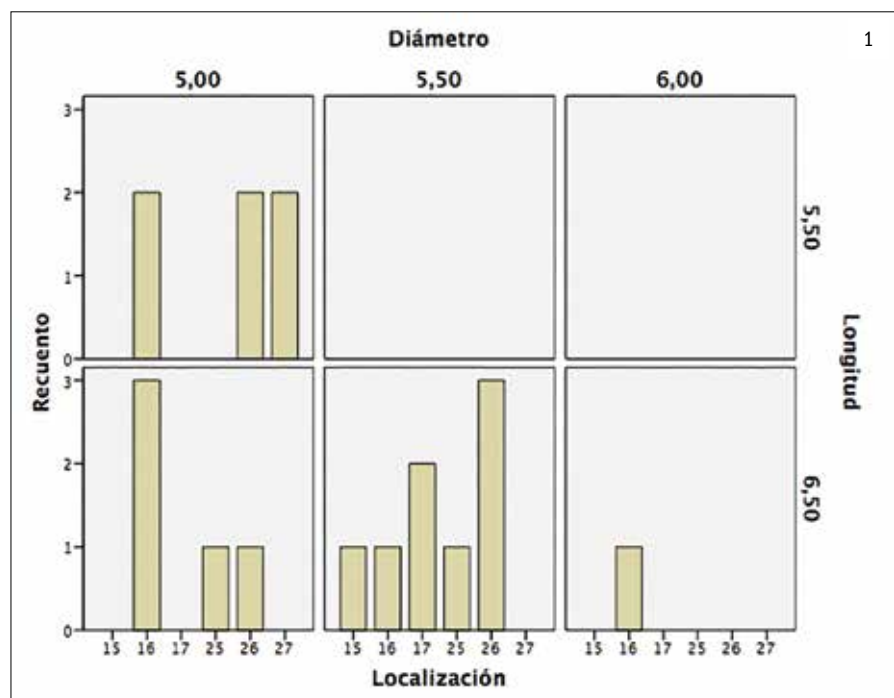
Visitas de seguimiento y mediciones

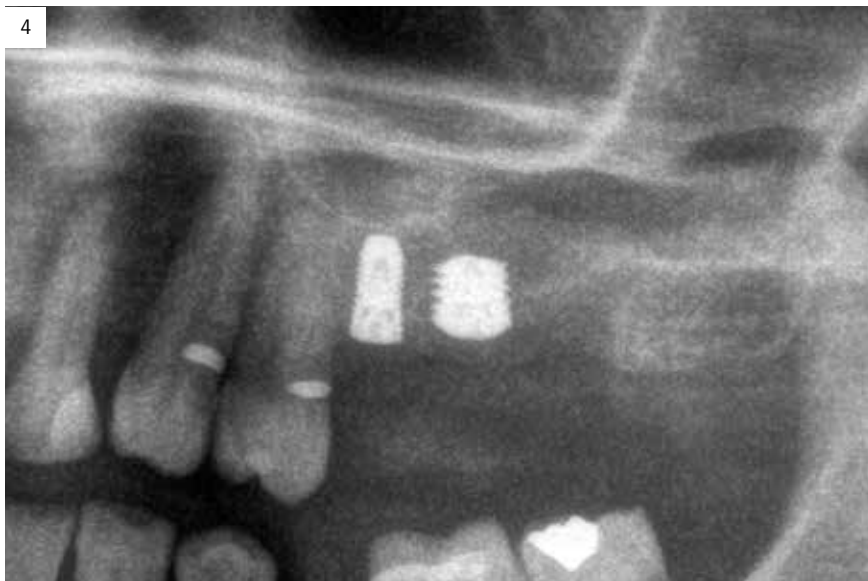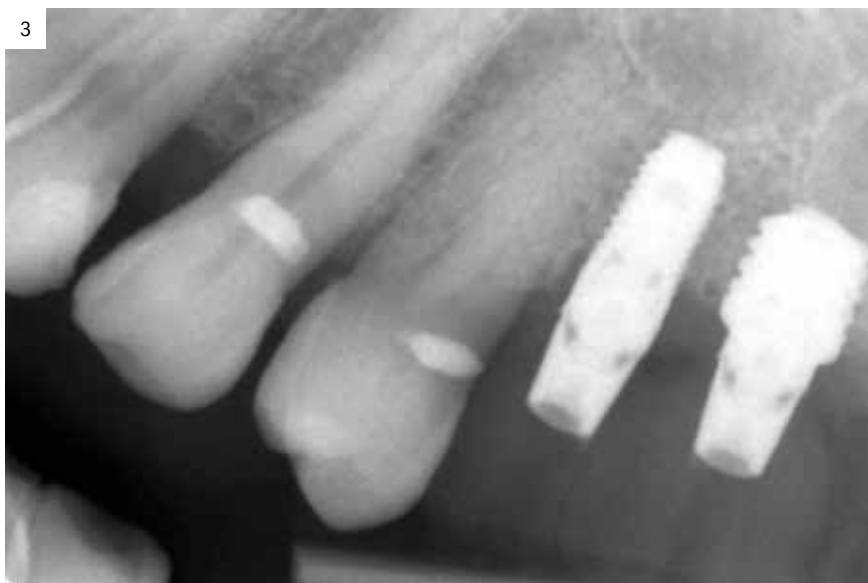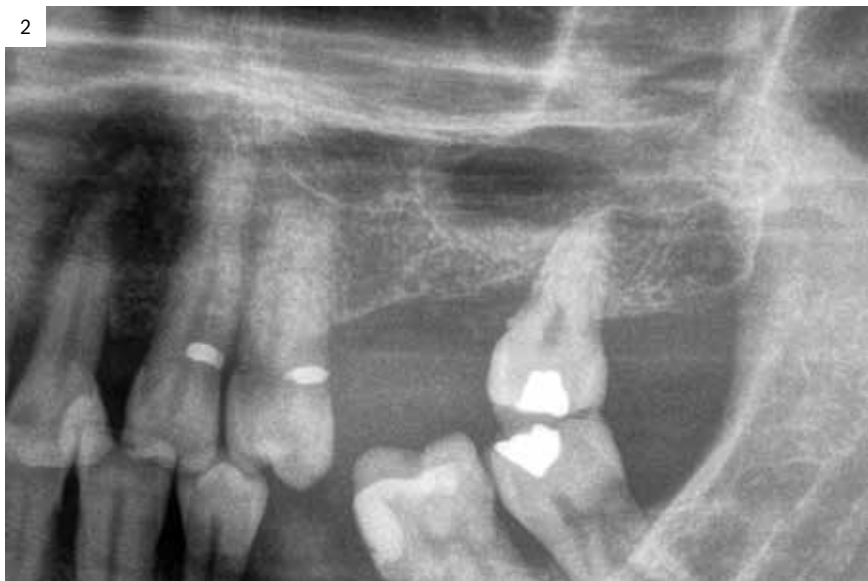los pacientes acuden cada 6 meses a la realización de radiografías panorámicas de control y sobre estas radiografías se realizan las mediciones necesarias para comprobar la estabilidad y pérdida ósea crestal de los implantes.

La medición de la pérdida ósea marginal se realizó en la última radiografía panorámica de seguimiento. Para la realización de las radiografías panorámicas todos los pacientes fueron colocados en la misma posición identificada mediante marcas en el suelo para la posición de los pies, olivas auditivas para fijar la posición de la cabeza, calibre láser para establecer el correcto plano bipupilar y la línea media facial, así como un mordedor y un apoyo para la barbilla. Una vez obtenida la radiografía en formato digital es calibrada mediante un software específico (Sidxis measure) a través de una longitud conocida en la radiografía como es el implante dental. Una vez introducimos la medida de calibración, el programa informático realiza un cálculo basado en esta medida para eliminar la magnificación, pudiendo realizar mediciones lineales exentas de este error. La pérdida ósea crestal fue



Dr. Eduardo Anitua
MD, DDS, PhD, Eduardo Anitua Foundation, Vitoria, Spain.





medida en dos puntos: mesial y distal de cada implante.

Análisis estadístico

La recolección de los datos estadísticos y su análisis fue realizada por dos investigadores diferentes. Fue realizado un test de shapiro-Wilk sobre los datos obtenidos para constatar la distribución normal de la muestra.

Las variables cualitativas se describieron mediante un análisis de frecuencias. Las variables cuantitativas se describieron mediante la media y la desviación estándar. La supervivencia de los implantes se calculó mediante el método de Kaplan-Meier. Los datos fueron analizados con SPSS v15.0 para windows (SPSS Inc., Chicago, IL, USA).

Resultados

Fueron reclutados 19 pacientes que cumplieron los criterios de inclusión en los que se insertaron 20 implantes extra-cortos. La edad media fue de 69 +/- 5 años en el momento de la cirugía y 15 de los pacientes fueron mujeres. El tiempo medio de seguimiento fue de 42,8 meses (+/- 0,69; Rango 55- 63 meses). Los implantes fueron insertados en posición 16 en el 35% de los casos, en posición 26 en el 30% de los casos y en posición 17,25 y 27 en un 10% de los casos respectivamente, siendo la posición menos frecuente 15 con un 5% de los casos. En cuanto a las características de los implantes insertados, un 70% de los mismos fueron de 6,50mm de longitud y un 30% restante de 5,5 mm. de longitud. Las características y posiciones de los implantes incluidos en el estudio se muestran en la figura 1.

La pérdida ósea mesial de los implantes estudiados fue de 0,72 mm. en la zona mesial (+/- 0,69) y 1,072 mm. en la zona distal (+/- 0,94). Solamente uno de los implantes estudiados fracasó durante el período de seguimiento, siendo un implante de 6,50 mm. de longitud que se rehabilitó de forma unitaria en un paciente con hábitos parafuncionales. La supervivencia de los implantes (Kaplan-Meier) fue por lo tanto del 95%. En las imágenes 2-8 se muestra uno de los casos incluidos en el estudio.

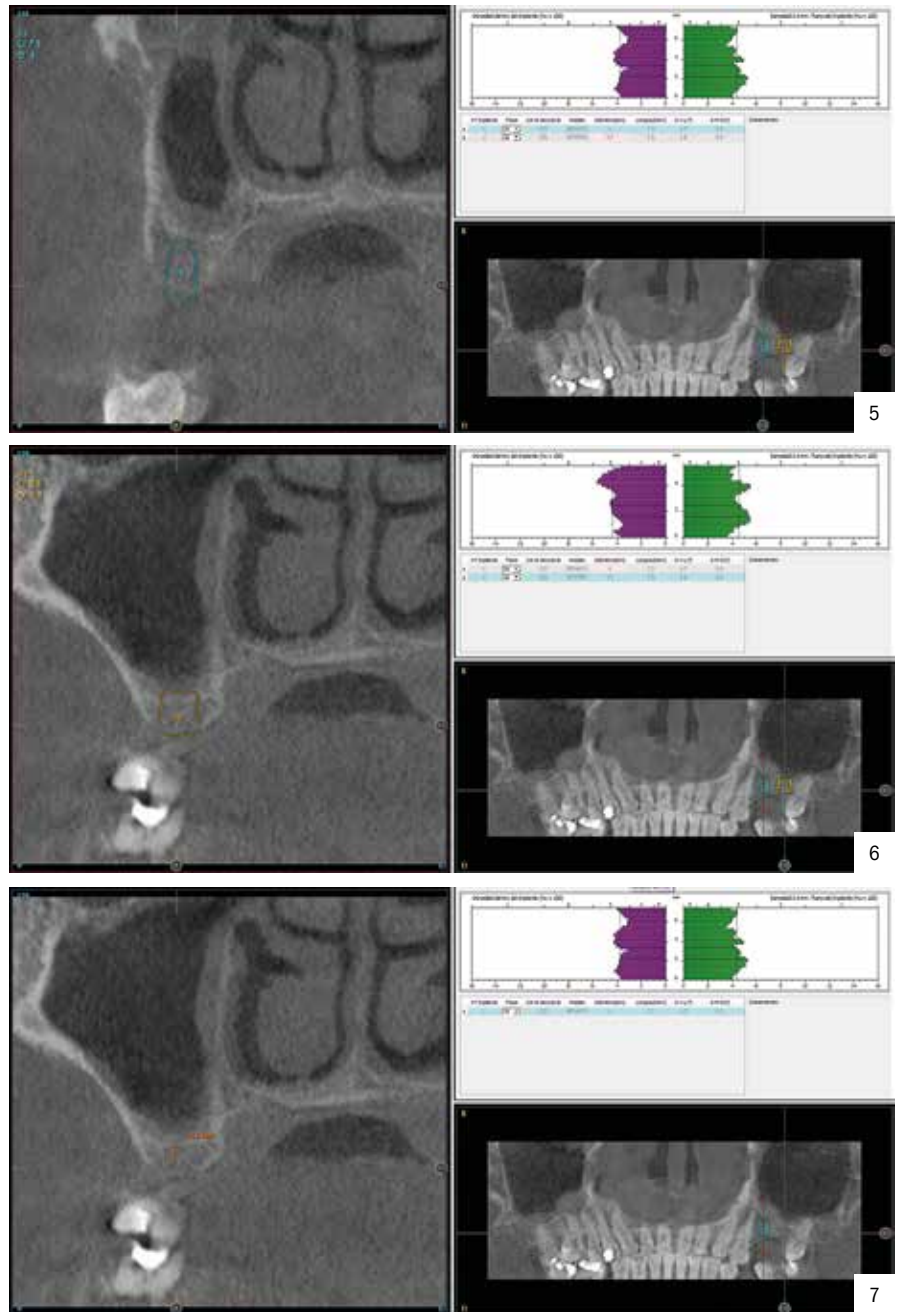
Discusión

El principal reto al que nos enfrentamos cuando tomamos la decisión de insertar implantes extra-cortos en el maxilar superior posterior atró-

fico, en lugar de realizar técnicas de ganancia ósea como la elevación de seno (convencional o transcrestal), es la consecución de estabilidad primaria suficiente para la correcta oseointegración de los implantes, sobre todo, cuando los implantes empleados son extra-cortos^{15,16}. Debido a este reto de consecución de estabilidad primaria es de vital importancia emplear una secuencia adecuada de fresado adecuada a la calidad ósea del lecho receptor y la morfología del implante a insertar¹². Por ello debemos considerar que existe una curva de aprendizaje asociada a estos implantes, que cobra vital importancia en estos casos más complejos, a la vez que el correcto aprendizaje de los protocolos de fresado e inserción¹⁷. Además, las modificaciones asociadas a la superficie a los implantes extra-cortos es un punto diferencial, ya que con la superficie unicCa se han implementado características que hacen que la integración pueda llevarse a cabo con mayor facilidad^{16,18}.

La superficie unicCa resulta de la incorporación a la superficie multirrugosa óptima de una capa de iones de calcio. Esta modificación química, higroscópica y polar le da al implante su aspecto húmedo único y característico pero, lo más importante, convierte la superficie en superhidrofílica. Esto implica el contacto completo de la sangre y el plasma con todos los puntos de la superficie, incrementando al máximo la superficie activa para la regeneración. Ya desde el posicionamiento del implante en el lugar de implantación, la superficie se recubre automáticamente por capilaridad^{16,18}.

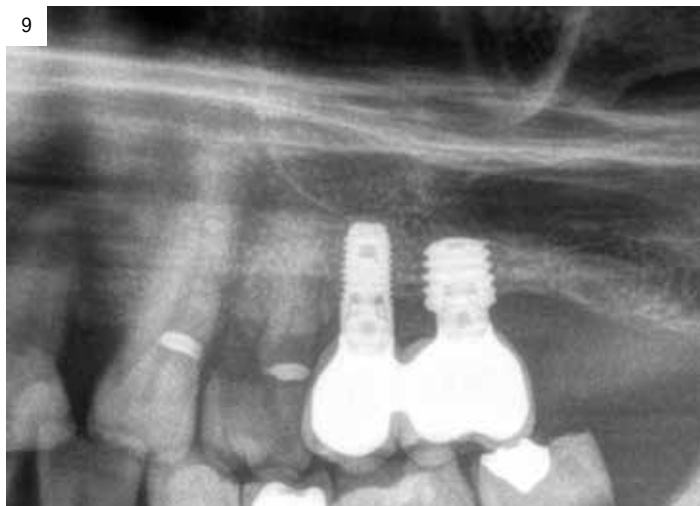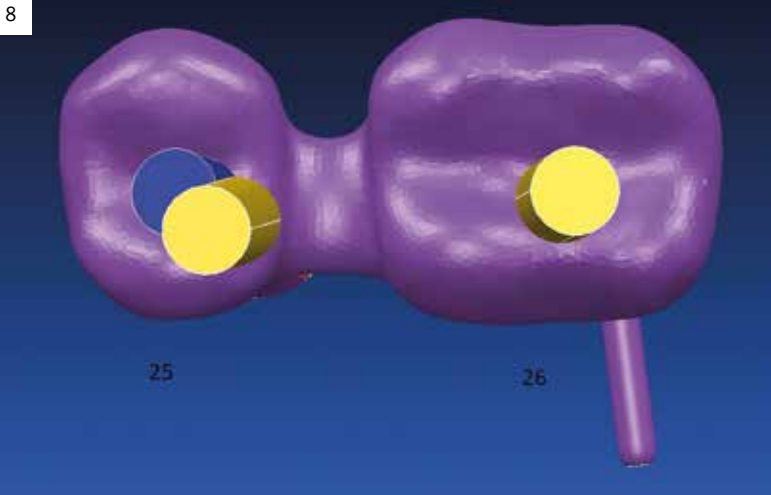
La supervivencia de los implantes fue del 95%, encontrándose por lo tanto en cifras superiores al 93%⁸⁻¹¹ reportado para los implantes insertados mediante la elevación de seno transcrestal y en cifras similares a las reportadas para los implantes insertados mediante elevación de seno convencional (abordaje lateral) que se sitúan en un 98% con seguimientos a largo plazo (mayores de 15 años)^{5,6}. No obstante, debemos tener en cuenta que en el abordaje lateral el riesgo de que se produzca una perforación de la membrana de Schneider que en función de las series y el procedimiento empleado para realizar la membrana se sitúa entre un 25 y un 53,8%^{19,20}. Cuando esta perforación acontece, las cifras de supervivencia de los implantes insertados en ese procedimiento disminuyen, situándose en un 88,6%⁶.



Si evaluamos el riesgo potencial de que esta perforación suceda con la técnica lateral, aunque la supervivencia de los implantes insertados mediante este procedimiento sea mayor que la obtenida en nuestro estudio, podemos afirmar que esa cifra no siempre será la obtenida para los implantes, ya que la perforación tiene una alta tasa de aparición en las series consultadas.

Conclusiones

El empleo de implantes extra-cortos para evitar técnicas de elevación de seno y reducir



Resumen

Desde su aparición, los implantes cortos han mostrado tasas de supervivencia cada vez mayores, pudiéndose equiparar actualmente a las tasas de supervivencia de los implantes de longitud “convencional”. Además, estos implantes, cuando se insertan en sectores posteriores edéntulos con reabsorción vertical elevada presentan menor tasa de complicaciones quirúrgicas y protésicas y menor pérdida ósea marginal, por lo que son una alternativa predecible a los procedimientos de aumento óseo y posterior inserción de implantes.

Summary

Since their inception, short implants have shown increasingly greater survival rates, which can now be equated to the survival rates of conventional length implants. Furthermore, these implants, when inserted into edentulous posterior sectors with high vertical reabsorption, have a lower rate of surgical and prosthetic complications and less marginal bone loss. For this reason they are a predictable alternative to bone augmentation procedures and the subsequent insertion of implants.

complicaciones relacionadas con estas técnicas más complejas es un enfoque seguro y predecible.

Siempre debemos tener en cuenta a la hora de emplear estos implantes que presentan una curva de aprendizaje importante y que tienen una secuencia de fresado adaptada a su morfología que debe ser respetada así como individualizada en función del tipo óseo.

Bibliografía

1. Tolentino da Rosa de Souza P, Binhame Albini Martini M, Reis Azevedo-Alanis L. Do short implants have similar survival rates compared to standard implants in posterior single crown?. A systematic review and meta-analysis. Clin Implant Dent Relat Res. 2018 Jul 27. [Epub ahead of print].
2. Ayna M, Wessing B, Gutwald R, Neff A, Ziebart T, Açil Y, Wiltfang J, Gülses A. A 5-year prospective clinical trial on short implants (6 mm.) for single tooth replacement in the posterior maxilla. immediate versus delayed loading. Odontology. 2018 Jul 17. [Epub ahead of print]
3. Zadeh HH, Guljé F, Palmer PJ, Abrahamsson I, Chen S, Mahallati R, Stanford CM. Marginal bone level and survival of short and standard-length implants after 3 years. An Open Multi-Center Randomized Controlled Clinical Trial. Clin Oral Implants Res. 2018 Jul 12. [Epub ahead of print].
4. Tatum H. Maxillary and sinus implant reconstructions. Dent Clin North Am 1986; 30:1207-1229.
5. Beretta M, Poli PP, Grossi GB, Pieroni S, Maiorana C. Long-term survival rate of implants placed in conjunction with 246 sinus floor elevation procedures. results of a 15-year retrospective study. J Dent. 2015;43:78-86.
6. Viña-Almunia J, Peñarrocha-Diogo M, Peñarrocha-Diogo M. Influence of perforation of the sinus membrane on the survival rate of implants placed after direct sinus lift. Literature update. Med Oral Patol Oral Cir Bucal 2009;14:E133-6.
7. Summers RB. A New Concept in maxillary implant surgery. the osteotome technique. Compendium. 1994;15:154-6.
8. Tan WC, Lang NP, Zwahlen M, Pjetursson BE. A systematic review of the success of sinus floor elevation and survival of implants inserted in combination with sinus floor elevation. Part II. transalveolar technique. J Clin Periodontol 2008; 35:241-254.
9. Del Fabbro M, Corbella S, Weinstein T, Ceresoli V, Taschieri S. Implant survival rates after osteotome-mediated maxillary sinus augmentation. a systematic review. Clin Implant Dent Relat Res 2012; 14(Suppl 1):e159-e168.
10. Nedir R, Nurdin N, Khoury P, et al. Osteotome sinus floor elevation with and without grafting material in the severely atrophic maxilla. A 1-year prospective randomized controlled study. Clin Oral Implants Res 2013;24:1257-1264.
11. Anitua E, Alkhraist MH, Piñas L, Orive G. Association of transalveolar sinus floor elevation, platelet rich plasma, and short implants for the treatment of atrophied posterior maxilla. Clin Oral Implants Res 2015; 26:69-76.
12. Anitua E, Alkhraist MH, Pinas L, Orive G. Efficacy of biologically guided implant site preparation to obtain adequate primary implant stability. Ann Anat 2015; 199: 9-15.
13. Anitua E, Flores J, Flores C, Alkhraist MH. Long-term Outcomes of Immediate Loading of Short Implants. A Controlled Retrospective Cohort Study. Int J Oral Maxillofac Implants. 2016;31:1360-1366.
14. Anitua E, Carda C, Andia I. A novel drilling procedure and subsequent bone autograft preparation. a technical note. Int J Oral Maxillofac Implants. 2007;22:138-45. Erratum in. Int J Oral Maxillofac Implants. 2007;22:309.
15. Rabel A, Kohler SG, Schmidt-Westhausen AM. Clinical study on the primary stability of two dental implant systems with resonance frequency analysis. Clin Oral Investig. 2007;11:257-65.
16. Anitua E, Piñas L, Murias A, Prado R, Tejero R. Effects of calcium ions on titanium surfaces for bone regeneration. Colloids Surf B Biointerfaces. 2015;130: 173-81.
17. Geckili O, Bilhan H, Geckili E, Cilingir A, Mumcu E, Bural C. Evaluation of possible prognostic factors for the success, survival, and failure of dental implants. Implant Dent. 2014;23:44-50.
18. Anitua E, Prado R, Orive G, Tejero R. Effects of calcium-modified titanium implant surfaces on platelet activation, clot formation, and osseointegration. J Biomed Mater Res A. 2015; 103: 969-80.
19. Nolan PJ, Freeman K, Kraut RA. Correlation between Schneiderian membrane perforation and sinus lift graft outcome. a retrospective evaluation of 359 augmented sinus. J Oral Maxillofac Surg. 2014;72:47-52.
20. Hernández-Alfaro F, Torradeflot MM, Marti C. Prevalence and management of Schneiderian membrane perforations during sinus-lift procedures. Clin Oral Implants Res. 2008;19:91-8.

