



**Dr. Eduardo Anitua DDS, MD, PhD**

Práctica privada dedicada a la Implantología en la Fundación Eduardo Anitua, Vitoria (España).

Instituto Universitario de Medicina Regenerativa e Implantología Oral.

UIRMI (UPV/EHU-Fundación Eduardo Anitua), Vitoria (España).

BTI (Biotechnology Institute), Vitoria (España).

# IMPLANTES EXTRACORTOS PARA EL TRATAMIENTO DE LA ATROFIA VERTICAL POSTERIOR SEVERA EN MAXILAR Y MANDÍBULA

Estudio retrospectivo

## INTRODUCCIÓN

Los implantes dentales cortos son una herramienta de rehabilitación dental predecible para el tratamiento de pacientes con edentulismo total o parcial, con experiencia clínica de más de 25 años desde el inicio de su empleo (1-2). Se consideran implantes cortos a aquellos de longitud  $\leq 8$  mm y extracortos a los implantes  $\leq 6$  mm (3-5).

Estos implantes se encuentran indicados para los casos de reabsorciones verticales donde los implantes considerados de longitud “convencional” no pueden ser insertados de forma directa, evitando de este modo procedimientos quirúrgicos más complejos e invasivos como injertos y regeneraciones óseas (6, 7).

La eliminación de los procesos más complejos desde un punto de vista quirúrgico y la reducción de tiempos en el tratamiento hace que los pacientes acepten mejor los tratamientos con implantes cortos y extracortos (8).

Los implantes extracortos nos permiten el tratamiento de los casos más complejos, con alturas re-

siduales de hasta 6 mm por lo que son una técnica que evita cirugías más complejas, pero, a la vez, se utilizan en casos en muchas ocasiones al límite y esto hace que podamos tener complicaciones o fracasos en mayor número que en los implantes convencionales (9-11).

En revisiones sistemáticas con metaanálisis sobre la supervivencia de los implantes extracortos obtenemos que los implantes  $\leq 6$  mm presentan una supervivencia menor en los períodos 1-5 años (86,7-100%) frente a los implantes de más de 6 mm de longitud (95-100%) (10). Debemos tener en cuenta que en estas series existen diferentes tipos de morfología de implantes y distintos procedimientos quirúrgicos y rehabilitadores, por lo que en este tipo de cuestiones podría radicar la diferencia de cifras de supervivencia, ya que hay estudios donde es comparable a los implantes convencionales (a pesar de ser casos más complejos) y casos donde esta supervivencia es mucho menor.

En el presente estudio, presentamos una serie de casos tratados con implantes extracortos (5,5 y 6,5 mm de longitud) con un mismo protocolo, tanto quirúrgico como terapéutico protodóncico, para observar la eficacia del mismo en los casos estudiados.

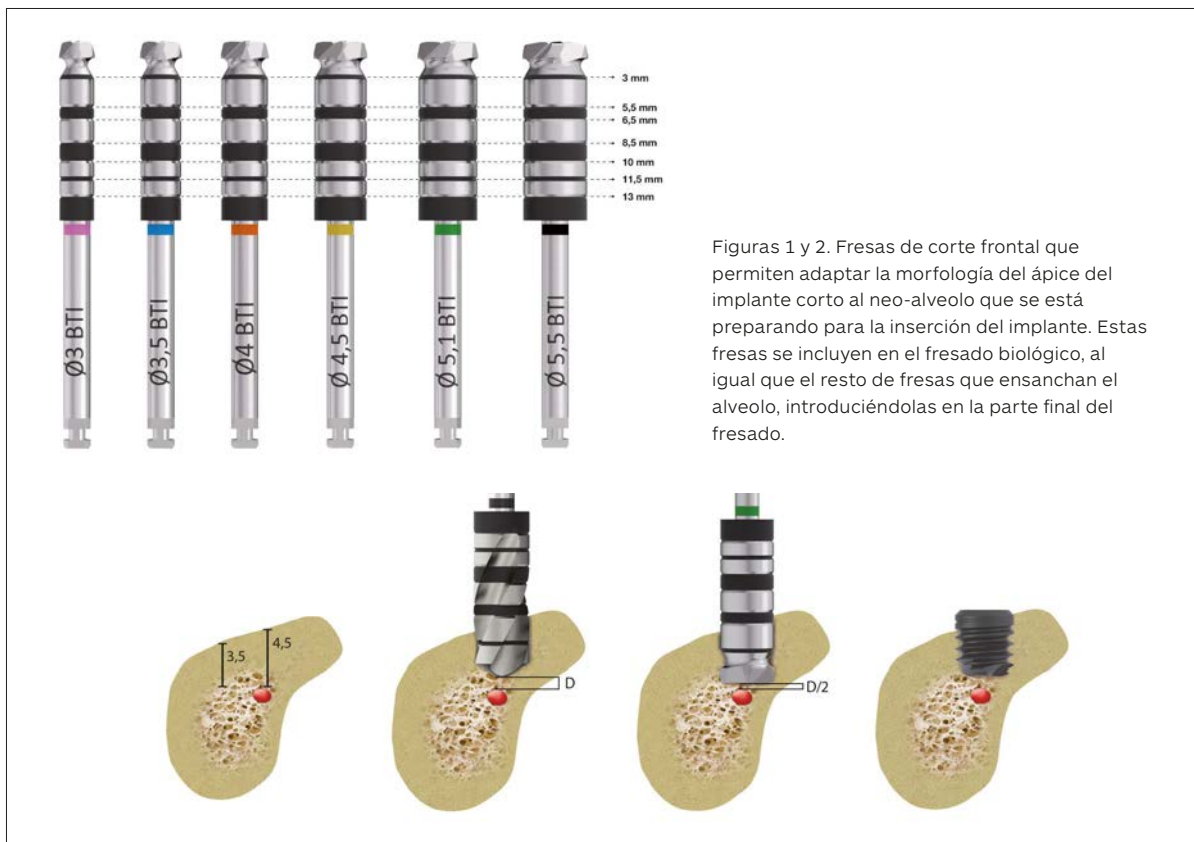
Los implantes son insertados mediante la técnica de “fresado biológico” con un fresado a bajas revoluciones sin irrigación y el fresado se completa con la fresa de corte frontal que nos ayuda a adaptar la morfología del implante extracorto (ápice plano) al lecho receptor (12-15).

La rehabilitación protésica se confecciona a través de elementos intermedios (transepiteliales multi-im) que se colocan durante la primera cirugía (en la carga inmediata) o en la segunda cirugía y, posteriormente, no son retirados ni para la toma de impresión ni para la confección e inserción de la prótesis (conservándose de este modo la estanqueidad y el hermetismo prótesis-implante, además del sellado gingival; **Figuras 1 y 2** pudiéndose intercambiar por otro de altura diferente en caso de que esté indicado para la prótesis).

## LOS IMPLANTES CORTOS ESTÁN INDICADOS PARA LOS CASOS DE REABSORCIONES VERTICALES

### MATERIAL Y MÉTODOS

Se ha realizado un estudio retrospectivo con los implantes extracortos insertados desde enero de 2007 hasta enero de 2017 donde los pacientes hubieran seguido visitas de control desde la inserción de la prótesis y los implantes hasta junio de 2019, momento de recolección de los datos y de cierre del estudio.



## 44 LOS IMPLANTES EXTRACORTOS NOS PERMITEN EL TRATAMIENTO DE LOS CASOS MÁS COMPLEJOS, CON ALTURAS RESIDUALES DE HASTA 6 MM

Antes de la inserción de los implantes se utilizó una premedicación antibiótica consistente en amoxicilina 2gr vía oral una hora antes de la intervención y paracetamol 1 gramo vía oral (como analgésico). Posteriormente los pacientes prosiguieron con un tratamiento de amoxicilina 500-750 mg vía oral cada 8 horas (según peso) durante 5 días.

La intervención fue realizada mediante anestesia local tanto en el maxilar superior como en la mandíbula. Todos los pacientes fueron sometidos a un protocolo diagnóstico consistente en la realización de un Tac dental (cone-beam), modelos y encerado diagnósticos. Desde estos fue realizada una guía quirúrgica que se utilizó en la inserción de los implantes.

La secuencia de fresado para la realización de los implantes dentales se compone de dos fases bien diferenciadas: una primera fase en la que se realiza un fresado a altas revoluciones con la fresa de inicio (entre 800 y 1.000 revoluciones por minuto) con abundante irrigación. La segunda fase del fresado comprende el uso de fresas de diámetro creciente a bajas revoluciones (50-150 revoluciones por minuto) sin irrigación.

La parte final del fresado se realiza con la fresa de corte frontal (según protocolo anteriormente descrito) y el implante se coloca en posición con el motor quirúrgico prefijado a 25 Ncm terminándose la inserción del mismo con la llave de carraca manual para conocer exactamente el par de inserción del implante.

Finalmente se realiza un cierre primario mediante un monofilamento no reabsorbible de 5/0 y se retira la sutura a los 15 días.

La principal variable evaluada fue la supervivencia del implante seguida de la pérdida ósea crestal y la aparición de efectos secundarios en los pacientes producidos por la cirugía o la inserción del implante.

Todos los implantes se rehabilitan mediante prótesis atornillada a través de transepitelial (multi-im) y ferulizados a otros implantes.

La medición de la pérdida ósea marginal se realizó en la última radiografía panorámica de seguimiento. Para la realización de las radiografías panorámicas todos los pacientes fueron colocados en la misma posición identificada mediante marcas en el suelo para la posición de los pies, olivas auditivas para fijar la posición de la cabeza, calibre láser para establecer el correcto plano bipupilar y la línea media facial, así como un mordedor y un apoyo para la barbilla. Una vez obtenida la radiografía en formato digital es calibrada mediante un software específico (Sidexis measure), a través de una longitud conocida en la radiografía como es el implante dental.

Una vez introducimos la medida de calibración, el programa informático realiza un cálculo basado en esta medida para eliminar la magnificación, pudiendo realizar mediciones lineales exentas de este error. La pérdida ósea crestal fue medida en dos puntos: mesial y distal de cada implante.

La recolección de los datos estadísticos y su análisis fue realizada por dos investigadores diferentes. Fue realizado un test de Shapiro-Wilk sobre los datos obtenidos para constatar la distribución normal de la muestra.

Las variables cualitativas se describieron mediante un análisis de frecuencias. Las variables cuantitativas se describieron mediante la media y la desviación estándar. La supervivencia de los implantes se calculó mediante el método de Kaplan-Meier. Los datos fueron analizados con SPSS v15.0 para windows (SPSS Inc., Chicago, IL, USA).

### RESULTADOS

Fueron reclutados 44 pacientes que cumplieron los criterios de inclusión en los que se insertaron 73 implantes. El 23,3% de los pacientes fueron mujeres y la media de edad de los pacientes del estudio fue de

		Longitud (mm)		Total
		5,50	6,50	
Diámetro (mm)	3,75	5	3	8
	4,00	2	7	9
	4,25	4	2	6
	4,50	2	15	17
	5,00	6	20	26
	5,50	2	4	6
	6,00	0	1	1
Total		21	52	73

Figura 3. Diámetros y longitudes de los implantes incluidos en el estudio.

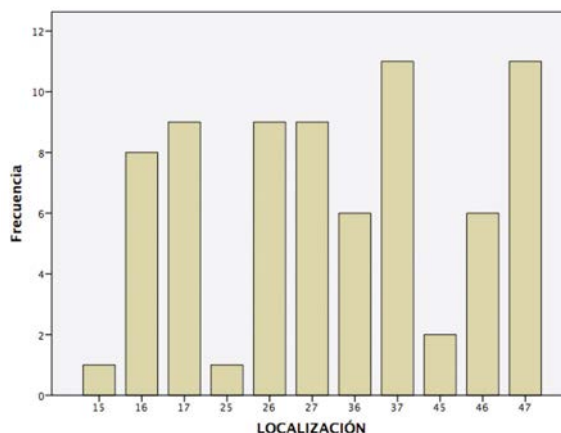


Figura 4. Localización de los implantes incluidos en el estudio.

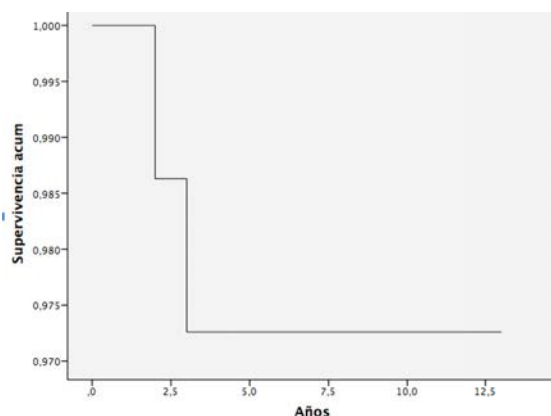


Figura 5. Supervivencia de los implantes.

61+/-10 años. El 71,2% de los implantes insertados fueron de 6,50 mm de diámetro y el 28,8% restante de 5,50 mm de longitud. Los diámetros oscilaron entre 3,75 mm y 6 mm, siendo el más frecuente 5 mm (35,6%), seguido de 4,50 mm (23,3%).

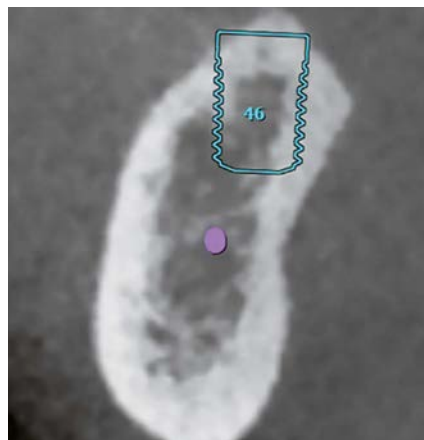
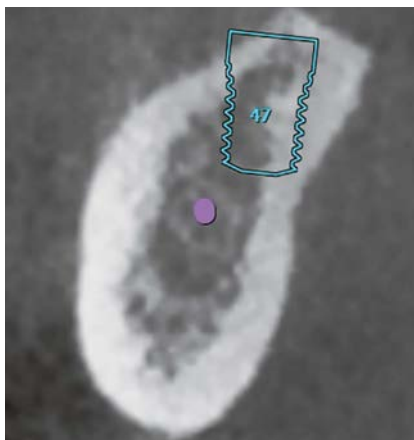
Los diámetros y longitudes de los implantes incluidos en el estudio se muestran en la **figura 3**. La localización mayoritaria de los implantes incluidos en el estudio fue en 47 y 37 (15,1% de los casos), seguido la posición 17, 26 y 27 con un 12,3%. El 50,7% de los implantes se insertaron en el maxilar superior.

Las localizaciones del estudio se muestran en la **figura 4**. Todos los implantes se rehabilitaron ferulizados a otros implantes, ninguno fue rehabilitado

de forma unitaria. La totalidad de las prótesis se confeccionó sobre transeptelial siendo el material elegido para la construcción metalcerámica. El 15,06% de los implantes se rehabilitaron con carga inmediata.

La media de la pérdida ósea mesial de los implantes fue de 0,22 mm (+/- 0,61) y la media de la pérdida ósea distal de 0,28 mm (+/- 0,69). El tiempo medio de seguimiento de los implantes estudiados fue de 5 años (+/-3,27) con un rango desde 1 hasta 12,5 años. Durante el tiempo de seguimiento fracasaron dos implantes obteniéndose una supervivencia acumulada de 97,3% (**Figura 5**).

En las **figuras 6-10** se muestra uno de los casos incluidos en el estudio.



Figuras 6-7. Imágenes del Tac de planificación de los implantes en posiciones 46 y 47. Ambos implantes extracortos que se rehabilitarán ferulizados el uno al otro.

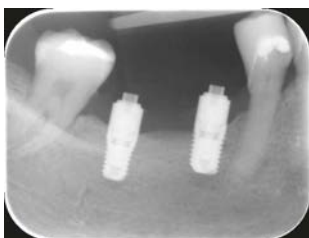

Figura 8. Inserción de los transepiteliales y la prótesis de carga inmediata 24 horas tras la cirugía de los implantes.

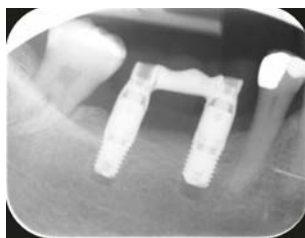


Figura 9. Prótesis definitiva a los 9 años de seguimiento. Podemos observar la estabilidad ósea de los dos implantes extracortos rehabilitados unidos.

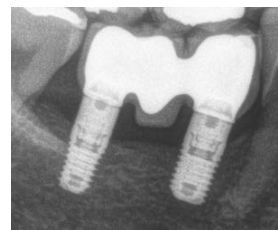

Figura 10. Radiografía final a los 5 años de seguimiento.

## “ EL USO DE IMPLANTES EXTRACORTOS EN ATROFIAS SEVERAS MAXILARES Y MANDIBULARES ES UNA OPCIÓN REHABILITADORA DE ÉXITO

### DISCUSIÓN

El uso de los implantes extracortos ha cambiado el enfoque terapéutico de multitud de atrofiyas óseas verticales en maxilar superior y mandíbula, haciendo más rápida la rehabilitación sobre implantes en estos pacientes y menos traumática desde un punto de vista quirúrgico (15-19).

Los implantes extracortos han conseguido reducir las complicaciones derivadas de complejas cirurgías regenerativas en los pacientes y han logrado tasas de supervivencia similares a las de los implantes “convencionales” (98,9% de media), por lo que se sitúan en muchos casos como alternativa prioritaria a otras técnicas de aumento óseo (8-10, 20).

El protocolo de fresado, en este tipo de casos con extrema reabsorción, es un punto clave en la consecución

de estabilidad primaria y en la conservación del lecho receptor en las mejores condiciones para facilitar la integración del implante (14-15). Conseguir un protocolo de fresado estandarizado y conservador que garantice la estabilidad primaria del implante puede marcar la diferencia entre el éxito y el fracaso de este tipo de técnicas, sobre todo en los casos más extremos (21-23).

Por último, nuestra recomendación en lo que a la prótesis se refiere para estos implantes extracortos es el uso de transeptiliales Multi-im, para prótesis atornillada, que serán colocados en la segunda cirugía lo que nos garantizará un sellado a través del pilar con una correcta unión de hemidesmosomas al no tener que retirar estos aditamentos para la prótesis definitiva, al mismo tiempo que garanti-

zamos un correcto sellado entre la prótesis y el implante (24-25).

Siempre las rehabilitaciones con estos implantes deben ir ferulizadas a uno o dos implantes. En todos los casos es conveniente la carga progresiva con prótesis terapéuticas en resina que transmitan cargas funcionales a los implantes favoreciendo la formación progresiva de bone implant contact (4, 5, 17).

## CONCLUSIONES

El uso de implantes extracortos en atrofas severas maxilares y mandibulares es una opción rehabilitadora de éxito tal como muestran los datos obtenidos en este estudio, siempre que se sigan los protocolos quirúrgicos y protésicos recomendados. ■

## BIBLIOGRAFÍA

- Ravidà A, Baroatchi S, Askar H, Suárez-López Del Amo F, Tavelli L, Wang HL. Long-Term Effectiveness of Extra-Short ( $\leq 6$  mm) Dental Implants: A Systematic Review. *Int J Maxillofac Implants*. 2019; 34: 68-84.
- Horikawa T, Odatsu T, Itoh T, et al. Retrospective cohort study of rough-surface titanium implants with at least 25 years' function. *Int J Implant Dent*. 2017; 3:42.
- Renouard F, Nisand D. Impact of implant length and diameter on survival rates. *Clin Oral Implants Res*. 2006; 17 (Suppl 2): 35-51.
- Anitua E, Alkhraisat MH, Piñas L, Begoña L, Orive G. Implant survival and crestal bone loss around extra-short implants supporting a fixed denture: The effect of crown height space, crown-to-implant ratio, and offset placement of the prosthesis. *Int J Oral Maxillofac Implants*. 2014; 29: 682-689.
- Anitua E, Piñas L, Orive G. Retrospective study of short and extrashort implants placed in posterior regions: Influence of crown-to-implant ratio on marginal bone loss. *Clin Implant Dent Relat Res*. 2015; 17:102-110.
- Urban IA, Jovanovic SA, Lozada JL. Vertical ridge augmentation using guided bone regeneration (GBR) in three clinical scenarios prior to implant placement: A retrospective study of 35 patients 12 to 72 months after loading. *Int J Oral Maxillofac Implants*. 2009; 24: 502-510.
- Schwartz-Arad D, Ofec R, Eliyahu G, Ruban A, Sterer N. Long term follow-up of dental implants placed in autologous onlay bone graft. *Clin Implant Dent Relat Res*. 2016; 18: 449-461.
- Pohl V, Thoma DS, Sporniak-Tutak K, Garcia-Garcia A, Taylor TD, Haas R, Hämmerle CH. Short dental implants (6 mm) versus long dental implants (11-15 mm) in combination with sinus floor elevation procedures: 3-year results from a multicentre, randomized, controlled clinical trial. *J Clin Periodontol*. 2017; 44: 438-445.
- Bechara S, Kubilius R, Veronesi G, Pires JT, Shibli JA, Mangano FG. Short (6-mm) dental implants versus sinus floor elevation and placement of longer ( $\geq 10$ -mm) dental implants: a randomized controlled trial with a 3-year follow-up. *Clin Oral Implants Res*. 2017; 28: 1097-1107.
- Papaspyridakos P, De Souza A, Vazouras K, Gholami H, Pagni S, Weber HP. Survival rates of short dental implants ( $\leq 6$  mm) compared with implants longer than 6 mm in posterior jaw areas: A meta-analysis. *Clin Oral Implants Res*. 2018; 29 Suppl 16:8-20.
- Cruz RS, Lemos CAA, Batista VS, Oliveira HFFE, Gomes JML, Pellizzer EP, Verri FR. Short implants versus longer implants with maxillary sinus lift. A systematic review and meta-analysis. *Braz Oral Res*. 2018; 32: e86.
- Anitua E, Alkhraisat MH, Orive G. Novel technique for the treatment of the severely atrophied posterior mandible. *Int J Oral Maxillofac Implants*. 2013; 28: 1338.
- Anitua E, Pinas L, Begoña L, Orive G. Long-term retrospective evaluation of short implants in the posterior areas: clinical results after 10-12 years. *J Clin Periodontol*. 2014; 41: 404.
- Anitua E, Carda C, Andia I. A novel drilling procedure and subsequent bone autograft preparation: a technical note. *Int J Oral Maxillofac Implants*. 2007; 22:138-45. Erratum in: *Int J Oral Maxillofac Implants*. 2007; 22 (2): 309.
- Anitua E, Alkhraisat MH, Piñas L, Orive G. Efficacy of biologically guided implant site preparation to obtain adequate primary implant stability. *Ann Anat*. 2015 May; 199 :9-15.
- Thoma DS, Cha JK, Jung UW. Treatment concepts for the posterior maxilla and mandible: short implants versus long implants in augmented bone. *J Periodontol Implant Sci*. 2017; 47: 2-12.
- Anitua E, Flores J, Flores C, Alkhraisat MH. Long-term Outcomes of Immediate Loading of Short Implants: A Controlled Retrospective Cohort Study. *Int J Oral Maxillofac Implants*. 2016; 31: 1360-1366.
- Anitua E, Piñas L, Begoña L, Orive G. Long-term retrospective evaluation of short implants in the posterior areas: clinical results after 10-12 years. *J Clin Periodontol*. 2014; 41: 404-11.
- Annibaldi S, Cristalli MP, Dell'Aquila D, Bignozzi I, La Monaca G, Pilloni A. Short dental implants: a systematic review. *J Dent Res*. 2012; 91: 25-32.
- Al-Johany SS. Survival Rates of Short Dental Implants ( $\leq 6.5$  mm) Placed in Posterior Edentulous Ridges and Factors Affecting their Survival after a 12-Month Follow-up Period: A Systematic Review. *Int J Oral Maxillofac Implants*. 2019; 34: 605-621.
- Aghaloo TL, Mardirosoyan M, Delgado B. Controversies in Implant Surgery. *Oral Maxillofac Surg Clin North Am*. 2017; 29: 525-535.
- Stocchero M, Toia M, Cecchinato D, Becktor JP, Coelho PG, Jimbo R. Biomechanical, Biologic, and Clinical Outcomes of Undersized Implant Surgical Preparation: A Systematic Review. *Int J Oral Maxillofac Implants*. 2016; 31: 1247-1263.
- Bratu E, Mihali S, Shapira I, Bratu DC, Wang HL. Crestal bone remodeling around implants placed using a short drilling protocol. *Int J Oral Maxillofac Implants*. 2015; 30: 435-40.
- Hernández-Marcos G, Hernández-Herrera M, Anitua E. Marginal Bone Loss Around Short Dental Implants Restored at Implant Level and with Transmucosal Abutment: A Retrospective Study. *Int J Oral Maxillofac Implants*. 2018; 33: 1362-1367.
- Grandi T, Guazzi P, Samarani R, Garuti G. Immediate positioning of definitive abutments versus repeated abutment replacements in immediately loaded implants: effects on bone healing at the 1-year follow-up of a multicentre randomised controlled trial. *Eur J Oral Implantol*. 2012; 5: 9-16.